



KREUZBAND-OP MIT DER ZLIG-METHODE FÜR SCHWERE HUNDE PRAXISERFAHRUNGEN AM KLEINTIERZENTRUM ARNDT

Susanne Arndt, Karlsruhe-Durlach

Es gibt zur Zeit drei bewährte Methoden zur Therapie des Kreuzbandrisses (Extrakapsuläre Stabilisierung nach Meutstege / Flo, Umstellungsosteotomien TPLO und TTA), sowie eine relativ neue Methode des intrakapsulären Ersatzes aus Frankreich bei der analog zur humanmedizinischen Vorgehensweise ein strapazierfähiges Polyethylen (UHMPE) als Bandersatz genutzt wird. Letzteres wird in Deutschland unter dem Namen Zlig vertrieben (international auch bekannt als Vetlig®-Methode), wurde aber bereits 1992 von Jacques-Philippe Laboureau in Frankreich entwickelt und war schon 2013 Thema einer Studie/Dissertation von Geoffrey Pagès.

In diesem Beitrag fassen wir unsere Erfahrungen mit mittlerweile mehr als einhundert Operationen in Form einer Kurzstudie zusammen. Zunächst einmal ist zu sagen, dass die Autorin dieses Beitrages seit über zehn Jahren mit der extrakapsulären Stabilisierung nach Flo, bzw. Kapsel-faszienraffung nach Meutstege vertraut war und diese auch bei bis zu mittelgroßen Hunden erfolgreich anwenden konnte.

Da der Bedarf bei mittelschweren und schweren Hunden in den letzten Jahren gefühlt immer mehr zugenommen hat (wir beobachten zumindest in unserem Klientel besonders bei jungen Labradoren eine verstärkte Zunahme dieses Krankheitsbildes), suchten wir nach einer Lösung auch für diese Tiere.

Die gängigen Umstellungsosteotomien, wie die TPLO mit ihrem Durchtrennen der tragenden Achse und der Umlenkung von Kräften in nicht natürlicher Art und Weise verbunden mit einem sehr langwierigen Heilungsprozess und damit einhergehendem Preis, ließen uns davon Abstand nehmen. Besonders bei jungen Hunden erschien uns diese finale Lösung, die durch einen weiteren Eingriff nicht reversibel oder korrigierbar ist, als nicht wünschenswert.

Studien zur TTA ergaben aus unserer Sicht folgende Nachteile (vgl. Höpfl, 2011):

- Belastbarkeit des operierten Beines nach einer TTA ist ein Jahr post OP schlechter als bei der TPLO
- es scheint ein stärkeres Fortschreiten der Kniegelenksarthrose zu existieren
- es gibt postoperativ eine höhere Zahl von Meniskusschäden im Vergleich zur TPLO (vgl. Schwede, 2019; Rebentrost, 2019).

Mit der relativ neuen TTA-Rapid Methode können gem. aktueller Studien mittlerweile bessere Ergebnisse als mit der klassischen TTA-Methode erzielt werden. Die Erfolgsquoten liegen dabei durchaus vergleichbar auf dem Niveau von TPLO Methoden, weswegen wir diese Methode für spezielle Rassen, für die ZLig-/Vetlig-Methode nicht geeignet ist, empfehlen (u.a. Samoy et al. (2014), Livet et al. (2019)). Eine aktuelle Studie von Koolen et al. (2020) untersucht weiterhin, warum das aus purem Titan Grade 1 hergestellte TTA Rapid-Implantat mit Dodecahedron unit cell structure das Knochenwachstum stimuliert und damit ein Problem der klassischen TTA-Methode verbessert. Alternativen im Bereich des extrakapsulären Bandersatzes (Ruby, Tightrope oder Bandersatz nach Flo/Meutstege) haben die gleichen Nachteile wie das Ursprungsband – sie können wieder reißen. Weiterhin kann das „Ausleiern“ (Osteolyse) der Knochenbohrlöcher bei der Tightropemethode eine Ursache für erneute Instabilitäten sein (vgl. Koch et al., 2019). Deswegen erschien uns eine Methode, die vor allem bei jüngeren Tieren und Hunden mit einem höheren Gewicht im Worst Case keine Einbahnstraße auf dem Weg zur Amputation darstellt, eine attraktive Alternative. Auch die zeitnahe Belastbarkeit und damit schnell wieder gewonnene Lebensqualität der Patienten erschien uns im Zusammenhang mit der neuartigen Zlig-Methode attraktiv.

Im Folgenden beschreiben wir kurz die Grundlagen dieser Methode, bevor wir in einem Praxisteil eine quantitative wie qualitative Analyse unserer Erfahrungen mit Therapieansätzen darstellen. Im abschließenden Fazit, bzw. Ausblick möchten wir noch Anregungen und Hinweise für die Anwender:innen geben, wie eine noch bessere Versorgung mit dieser Methode möglich sein könnte.

Grundlagen der Zlig Methode

Diese Methode wird bei Menschen seit 25 Jahren angewandt. Körpereigenes oder künstliches Material (Sehnen, Teile vom Knie-scheibenband, Faszie) wird als Bandersatz anstelle des gerissenen Kreuzbandes eingesetzt. Beim Hund hatte sich diese Methode


lange Zeit nicht bewährt. Aufgrund der bei Hunden nur unzureichend kontrollierbaren Belastung der Kniegelenke nach einer OP riss der Bandersatz in vielen Fällen wieder. Mit der Entwicklung neuer Materialien in der Medizintechnik besteht heute die Möglichkeit, auch Hunden und Katzen eine Operationsmethode angedeihen zu lassen, die bei Menschen als State of the Art gilt, da sie die natürliche Anatomie des Tieres am besten nachbildet und im Gegensatz zu TPLO / TTA keine belastenden Veränderungen an den Knochen vorsieht. Mit Zlig steht nach langer Vorarbeit von Dr. Jacques-Philippe Laboureau ein synthetisches Band für den intraartikulären Kreuzbandersatz (Abb. 1) bei Kleintieren zur Verfügung. Mit einer Tunneltechnik wird das Zlig als Totalersatz für das Kreuzband eingesetzt. Die geflochtenen extraartikulären Teile der Bänder werden durch kanulierte Titan-Interferenzschrauben (Abb. 2) in femoralen und tibialen Knochentunneln verankert.

An dieser Stelle ist die Operationsmethode nur kurz beschrieben:

a) Der Zugang zum Kniegelenk erfolgt laut Erstbeschreibung durch die mediale parapatellare Arthrotomie, der Zugang ist auch von lateral möglich.

b) Bei der Inspektion des Gelenkes lassen sich dann mehrere Punkte feststellen:

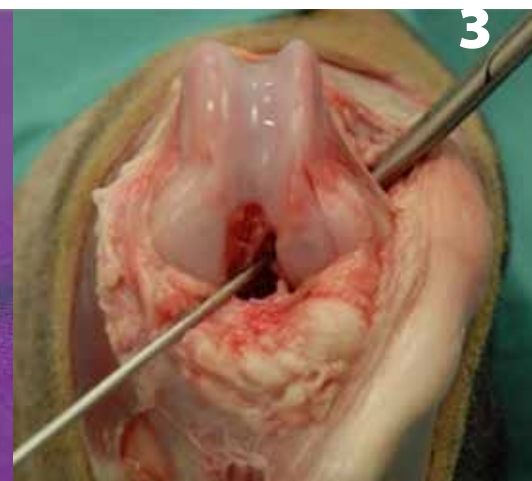- **Kreuzbänder:** Verifizierung und Feststellung des Ausmaßes der Ruptur des cranialen Kreuzbandes. Die Entscheidung, den VKB-Stumpf zu reseziieren (wenn er gerissen ist – teilweise oder vollständig) bleibt dem Chirurgen überlassen.
- **Arthrose:** Visuelle Quantifizierung und Resektion von Osteophyten mit der Pinzette soweit notwendig und machbar.
- **Meniskuskläsionen:** gründliche Sondierung der Hörner visuell und mit einem Instrument sowie (Teil)Menishektomie bei Verletzungen.



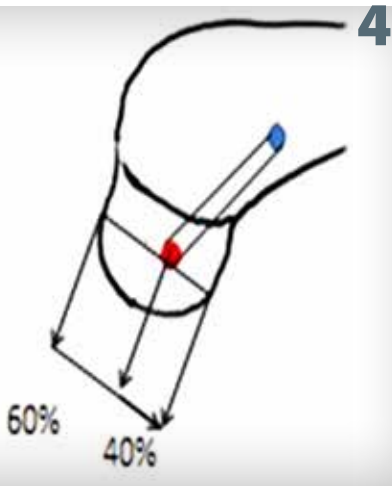
Fotografie eines künstlichen Bandersatzes (Pagès, 2013, S. 43).



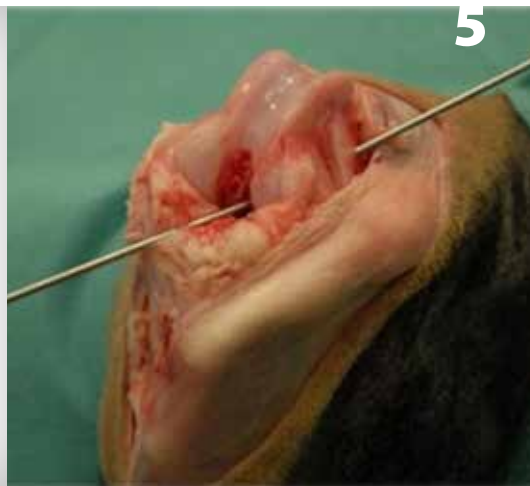Fotografie der Titan-Interferenzschrauben von Zlig (Pagès, 2013, S. 45).



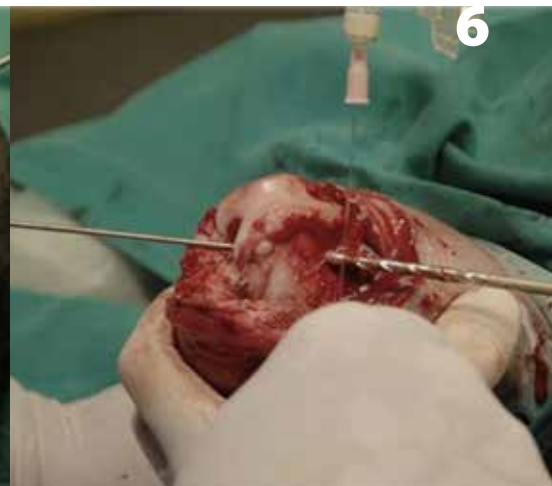Positionierung des Femurstifts (Pagès, 2013, S.52)



Fotografie eines künstlichen Bandersatzes (Pagès, 2013, S. 43).



Intraoperative Ansicht der endgültigen Platzierung des Femurstifts (Pagès, 2013, S. 52)



Intraoperative Ansicht der femoralen Tunnelbohrung (Pagès, 2013, S. 53)

• **Andere Anomalien:** weitere Anomalien wie eine nicht physiologische Synovia, eine Kapsel fibrose oder eine Konformationsanomalie der femoralen Trochlea können beobachtet werden.

c) Bohren des Femurtunnels (Abb. 3–6)

Die Knochentunnel werden in 2 Etappen gebohrt. Zunächst wird bei maximal gebeugtem Knie ein Führungspin von der Innenfläche des lateralen Condylus zum caudolateralen Cortex platziert. Dabei ist es entscheidend, genau den „Footprint“ (Ursprung) des cranialen Kreuzbandes zu treffen. Im zweiten Schritt wird mit einem kanülierten Bohrer über den Führungspin hinweg der eigentliche Tunnel gebohrt. Diese Bohrung erfolgt von der unteren Corticalis in Richtung Gelenk. Es schließt sich eine gründliche Spülung des Tunnels und des Gelenkes an.

d) Der Tibiatunnel

Der tibiale Tunnelführungsdraht wird optimalerweise in einer sog. One-Shot-Technik durch den Femurtunnel im Ansatzpunkt des cranialen Kreuzbandes auf dem Tibiplateau platziert. Austrittspunkt sollte auf der Medialseite der Tibia mindestens 2 cm unterhalb des Tibiplateaus liegen. Danach dient der Pin wieder als Führung für den kanülierten Bohrer. Beim Bohren von außen

nach innen ist auf den Schutz der intraartikulären Strukturen zu achten (Abb. 7).

e) Positionierung des Zlig Implantats (Abb. 8–10)

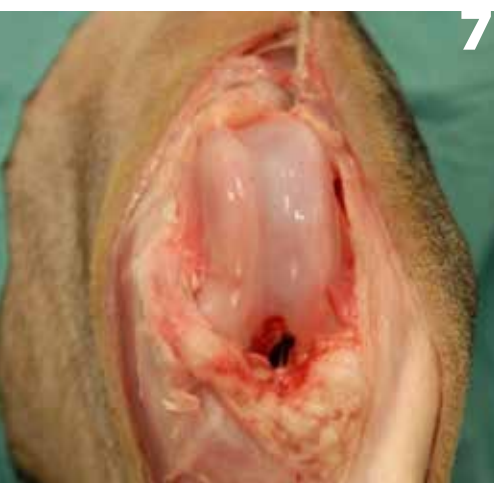Nach Ausmessen der Länge der Bohrkanäle wird eine Drahtschlinge durch einen Drahtführungstubus durch die Knochentunnel geführt. Ein Ende des Bandersatzes wird mit Hilfe der Drahtschlinge durch die Knochentunnel gezogen. Die parallelen Fasern sollen dann frei im Gelenk zu liegen kommen.

f) Femurfixation

Parallel zum Bandersatz wird ein stumpfer Kirschnerdraht von extraartikulär in den femoralen Tunnel eingeführt. Über diesen wird dann die passende Interferenzschraube eingesetzt. Für eine sichere Fixierung ist eine zusätzliche transversale Bohrung etwa 15 mm oberhalb der primären im Femur notwendig. Bei der Auswahl der Schraubendicke ist an die Härte Knochenstruktur distal des Gelenkes zu denken.

g) Isometrische Überprüfung

Das Implantat wird manuell gespannt. Das Knie wird dann in maximale Flexion sowie maximale Extension verbracht. Während



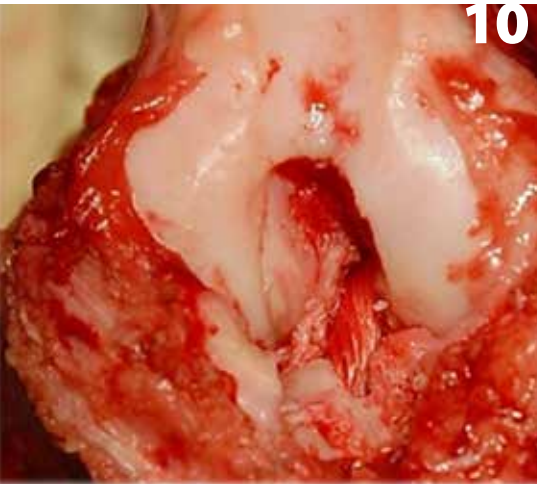
Intraoperative Ansicht der endgültigen Platzierung des Tibiadrahtes (Pagès, 2013, S. 53)

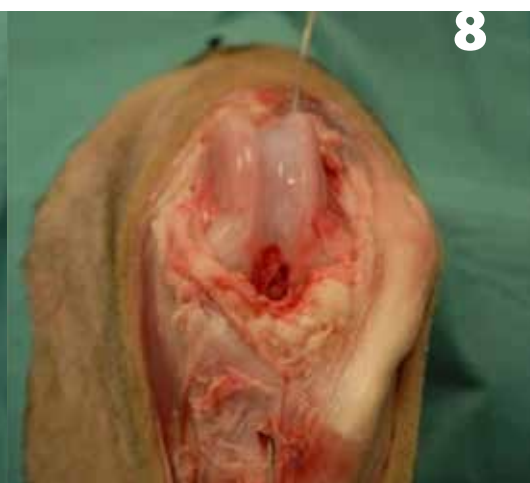
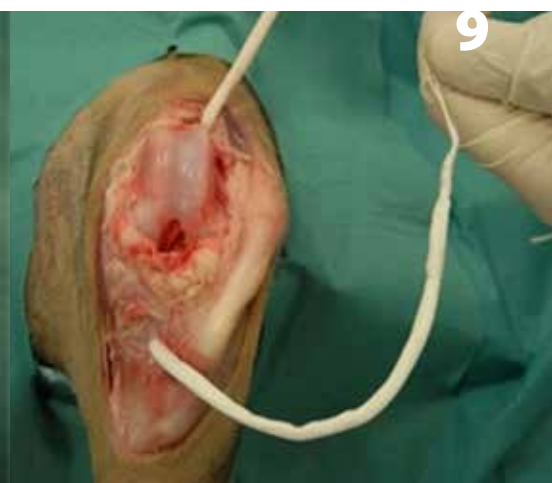
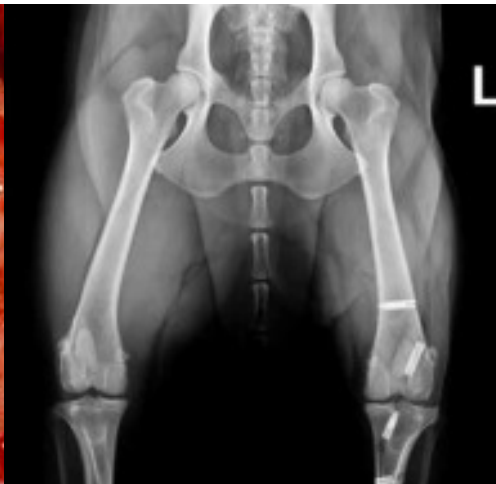Abb. 8: Positionierung der Metallschlinge (Pagès, 2013, S. 54)



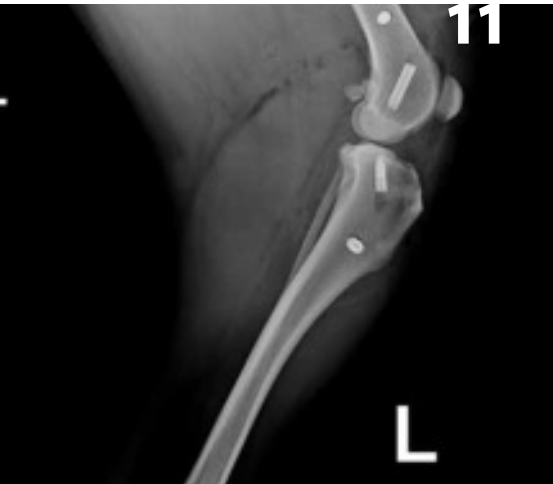Positionierung des Zlig Implantats (Pagès, 2013, S. 54)



10



L



11

Intraoperative Ansicht der endgültigen Platzierung des Tibiadrahtes (Pagès, 2013, S. 53)

Post operative Kontroll-Röntgenaufnahmen (eigene Darstellung)

dieses Vorgangs wird das Spiel am Ende von Tunnel überprüft – bei isometrischer Positionierung darf ein Spielraum von max. 2 mm nicht überschritten werden. Eine eingeschränkte Range of motion durch Überspannen des Bandes muss ebenfalls vermieden werden.

h) Tibiafixation

Die Fixation des Bandersatzes in der Tibia erfolgt analog des Vorgehens im Femur. Das Einbringen der transversalen tibialen Interferenzschraube erfolgt in einem Tunnel ca. 1 cm distal vom Ausgang des schrägen Tibiatunnels. In der tatsächlichen Umsetzung hat es sich als praktikabler erwiesen, zunächst alle Bohrkäule vorzubereiten, um das Band vor Fixation in der Tibia durch beide Kanäle zu legen und distal zum Spannen mit einer Pean-Klemme zu fixieren. Anschließend werden die Enden des Implantats reseziert. Es folgt eine gründliche Lavage des Gelenkes, gefolgt von einem Verschluss von Gelenk und Faszie mit PDS sowie routinemäßiger Unterhaut- und Hautnaht.

i) Postoperative Röntgenaufnahmen (Abb. 11.1 & 11.2)

Anteriorposteriore und laterale Röntgenaufnahmen des operierten Kniegelenks werden postoperativ angefertigt, um die Platzierung der Interferenzschrauben die Ausrichtung des Knochentunnels zu überprüfen.

Praktische Erfahrungen im Kleintierzentrum Arndt

Im Folgenden finden Sie zunächst eine quantitative Übersicht der bei uns im Zeitraum Oktober 2020 – Juli 2021 erfolgten Operationen mit Zlig (Abb. 12). Von diesen operierten Tieren hatten zum Zeitpunkt der Arthrotomie 78 % einen kompletten Riss des cranialen

Kreuzbandes und 22 % einen Teilriss. Bei 41 % musste zusätzlich ein Meniskusschaden versorgt werden. Mehr als 10 Wochen post OP waren zum Zeitpunkt des Artikels 37 Patienten. Davon wiesen fünf erneut eine vordere Schublade auf (13,5 % der 10 Wochen Post-OP bzw. 7,5 % der Gesamtpopulation). Von diesen wurden zwei mit einer TPLO versorgt und drei erneut mit Zlig und/oder Flo. Somit ergibt sich eine vorläufige Erfolgsquote bei der gesamten operierten Gruppe von 92,5 %. Dies ist, trotz der bedauerlichen fünf rezidiven Fälle, im Vergleich zur Komplikationsrate (schwerwiegend, d.h. eine chirurgische Versorgung war nötig) bei TPLO-Operationen auf gleichem Niveau – vgl. Fitzpatrick und Solano, 2010 – die bei 1000 Hunden mit TPLO-Operation eine Erfolgsquote von 93,4 % auswiesen (ähnlich Stauffer et al., 2006 – 91,4 % Erfolgsquote). Auch im Vergleich zur TTA bei der schwerwiegende Komplikationsraten von 12,3 % (vgl. Lafaver et al., 2007) respektive 6,5 % (vgl. Dymond et al., 2010) berichtet werden, stellt sich zum jetzigen Zeitpunkt die Zlig Methode – entgegen anderer Marktgerüchte – nicht schlechter dar. Dies steht allerdings unter dem Vorbehalt des hier recht kurzen Gesamterfahrungszeitraums von maximal zehn Monaten.

Perioperative Komplikationen

- Es kam zu Beginn des Einsatzes der Methode vor allem bei der medialen Arthrotomie zu Blutungen, weswegen auf den lateralen Zugang umgestellt wurde.
- Es kommt selten zu Fissuren am proximalen Femurloch beim Einbringen der Interferenzschraube (in 4,5 % der Fälle). Diese konnten gut intraoperativ oder bei der Röntgenkontrolluntersuchung festgestellt und mit Fadencerlagen und Kreppverband mindestens bis zum Fadenzug versorgt werden.

Anzahl Zlig OPs Hund	Anzahl Zlig OPs Katze	Alter	Gewichts-kategorie 5-8 kg	Gewichts-kategorie 8-12 kg	Gewichts-kategorie 12-25 kg	Gewichts-kategorie 25-45 kg	Gewichts-kategorie >45 kg
67	1	1 - 14 Jahre	4 (inkl. 1 Katze)	5	32	22	5 (bis 66 kg)

12 Differenzierung der Patienten nach Art, Alter und Gewicht (eigene Darstellung)

Frühkomplikationen bis 14 Tage post OP

- Gelegentlich über das normale Maß hinausgehende Wundschwellungen und Ödeme bei 4,5% der Patienten.
- Verfrühtes Fädenziehen durch den Patienten mit einer einhergehenden Wundinfektion bei 1,5 % der Fälle.

Spätkomplikationen >15 Tage < 10 Monate post OP

- Erneuter Riss des Ersatzbandes in 3% der Fälle.
- Erneutes Auftreten einer cranialen Schublade vermutlich durch Aufweitung des gelenkseitigen Bohrlochs in 4,5 % der Fälle.

Fazit und Ausblick

Bei den gerissenen Bändern steht derzeit noch das labortechnische Untersuchungsergebnis aus, weswegen hier noch keine weiteren Aussagen getroffen werden können. Die restlichen Spätkomplikationen zeigen aber auf, dass es sehr wichtig ist, beim Setzen der Bohrkanäle den isometrischen Punkt bestmöglich zu treffen. Dies haben Bolia/Böttcher in ihrer Arbeit bereits beschrieben und zur Nutzung eines justierbaren Zielgerätes geraten, mit dem dann die präzise anatomische Platzierung des femoralen Bohrkanals für die intraartikuläre Rekonstruktion des vorderen Kreuzbandes möglich ist (vgl. Bolia/Böttcher, 2015, S. 299).

Wenn der isometrische Punkt optimal getroffen ist, zieht das ZLig gerade durch Bohrtunnel und Gelenk. Dadurch verrin-

gert sich die Gefahr des Aufreibens an der Knochenkante und das Einschneiden in den Knochen. Dies gelingt am Besten mit der oben im Text beschriebenen sog. One-Shot-Technik. Bei Rassen mit stark nach medial rotierter Tibia wie Old English Bulldogs u.ä. gestaltet sich das nicht immer leicht und es muss auf ein zweiphasiges Vorgehen ausgewichen werden. Des Weiteren konnte festgestellt werden, dass trotz der theoretisch zeitnahen Belastbarkeit des operierten Knies eine verlängerte Leinenruhe über mindestens 8 Wochen kombiniert mit der Physiotherapie sinnvoll ist. Wir empfehlen unseren Patientenbesitzern, bereits am 3. Tag post OP mit der Physiotherapie zu beginnen, wobei das Augenmerk zunächst auf den restlichen Bewegungsapparat gerichtet sein soll. Von zu frühem Beginn mit Unterwasserlaufband oder anderen Maßnahmen zum Muskelaufbau sollte Abstand genommen werden, um eine Lockerung der Schrauben oder übermäßige Aufweitung der Bohrkanäle zu vermeiden.

Unterstützend setzen wir Hyaluronsäure und andere Chondroprotektiva, sowie Oryzanol ein.

Als Gesamtfazit folgern wir, dass Zlig zwar noch keine 100%ige Erfolgsquote garantiert, jedoch im Vergleich zu den beiden anderen Alternativen TPLO oder TTA keine physikalisch fremden Eingriffe bedeutet, die nicht mit Folgeoperationen (sei es ein Nachspannen oder neues Ersatzband oder weitere Stabilisierung mittels lateralen Fadenzügel oder eine TTA/TPLO) zu beheben wären. Auch stellt sich die Zlig-Methode – wie gezeigt – bislang statistisch nicht schlechter dar als die Alternativverfahren. Uns ist vor allem bei besonders jungen oder alten Tieren wichtig, dass keine irreversiblen oder schwerwiegenden Maßnahmen vorgenommen werden müssen. Auch überzeugen uns die sehr schnellen Erfolge und die damit verbundene, wenig intensive Nachsorge im Vergleich zu TPLO/TTA. Physiotherapeuten berichten uns, dass die Patienten weniger leidend wirkten bei den ersten Terminen als bei den Umstellungsosteotomien. Besonders beeindruckt hat uns ein Patient, dem wir in einer Sitzung beide Knie operiert haben und der bereits am 5. Tag post OP auf allen Vieren und freudig wedelnd zur Kontrolle kam. Die Lernkurve seit der ersten Operation nach der Zlig-Methode war extrem steil. Wir sind guter Dinge, zusammen mit dem Kompetenzteam Zlig und der Firma Eickemeyer in naher Zukunft bspw. auch angesprochenes Zielgerät zur Verfügung zu haben und weitere Erfahrungen hinsichtlich Optimierungen, geeignete Patientengruppen etc. teilen zu können. *h*

Literatur im Online-Artikel.

Eindrucksvolle Kundenvideos finden Sie hier:
<https://tierarzt-karlsruhe-durlach.de/leistungen/chirurgie/zlig-kreuzband-op-methode-fuer-schwere-hunde>



 JUST4VETS



 JUST4VETS.ONLINE

Diesen Beitrag finden Sie auch online unter
<https://just4vets.online/hundemedizin/zlig-kreuzband>

Susanne Arndt

hat nach Ihrem Studium an der Veterinärmedizinischen Fakultät der Universität Leipzig sechs Jahre als Assistenztierärztin in der Kleintierklinik Dr. Thomas Graf in Köln gearbeitet, bevor Sie ein Jahr den Ausbau der Kleintierabteilung im Tiergesundheitszentrum Lahr leitete. 2013 übernahm Sie einhalb Kleintierpraxen im badischen Karlsbad und ist heute geschäftsführende Gesellschafterin der doc4pets Gruppe, in der das Kleintierzentrum in Karlsruhe-Durlach und vier Kleintierpraxen im nordbadischen Raum integriert sind. Die Tierärztin ist Mitglied in der AG Katzenmedizin der DGK-DVG und AG Lasermedizin der DGK-DVG.



doc4pets GmbH

Lange Str. 19 – 76307 Karlsbad

☎ 07248 4222

☎ 07248 6387

✉ info@kleintierzentrum-durlach.de

🏠 www.doc4pets.de

📘 www.facebook.com/doc4pets

📷 www.instagram.com/kleintierzentrum_arndt

🌐 www.linkedin.com/in/sjarndt